





Kategori: Pasientbehandling/Fagprosedyrer/Mage/tarm	Gyldig fra/til:23.09.2024/23.09.2025
Organisatorisk plassering: Helse Bergen HF/Laboratorieklinikken/Avd. for medisinsk biokjemi og farmakologi	Versjon: 1.01
Godkjenner: Hege Hoff Skavøy	Skjema
Dok. ansvarlig: Villy Våge	Dok.id: D79315

Skjema for gastroskopi, SOReg-N

Se Håndbok for utfylling av variabler i SOReg-N for forklaringer til variablene

Gastroskopi			
Synlig øsofagitt?	<input type="checkbox"/> Nei	<input type="checkbox"/> Ja	
Hvis ja, velg grad etter Los Angeles-klassifikasjonen:			
1 LA grad A ≤ 5 mm, krysser ikke longitudinelle mucosafolder			
2 LA grad B > 5 mm, krysser ikke longitudinelle mucosafolder			
3 LA grad C Krysser longitudinelle mucosafolder men < 75% av cirkumferensen			
4 LA grad D Krysser longitudinelle mucosafolder og > 75% av cirkumferensen			
Barrets (histologisk verifisert)? Histologisk verifisert intestinal metaplasi i slimhinneforandringer som strekker seg ≥ 1 cm opp fra gastro-øsofageale overgang. Ref: Endoscopy 2017; 49: 191-198.	<input type="checkbox"/> Ja	<input type="checkbox"/> Nei	<input type="checkbox"/> vet ikke
Har diafragmaåpningen blitt bedømt nedenfra?	<input type="checkbox"/> Ja		<input type="checkbox"/> Nei

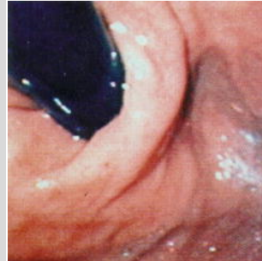Hvis ja:

Diafragmaåpningen, velg grad etter Hills klassifikasjon:

(ref: Journ Clin Gastroent 1999; 28 (3), p 194-197)

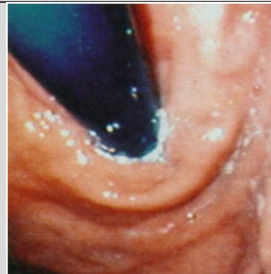1 Hills grad 1

Intakt diafragmaåpning, intakt vevskant



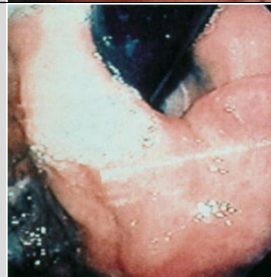2 Hills grad 2

Intakt diafragmaåpning, utflatet vevskant



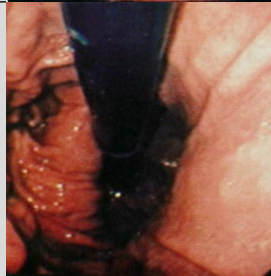3 Hills grad 3

Utvida diafragmaåpning, utflata vevskant



4 Hills grad 4

Utvida diafragmaåpning, ingen vevskant



Avstand tannrekka – diafragma

cm

Avstand tannrekka –
gastroøsofageale overgang

cm

Helicobacter pylori

Negativ

Positiv

vet ikke

Andre funn (beskriv kort):